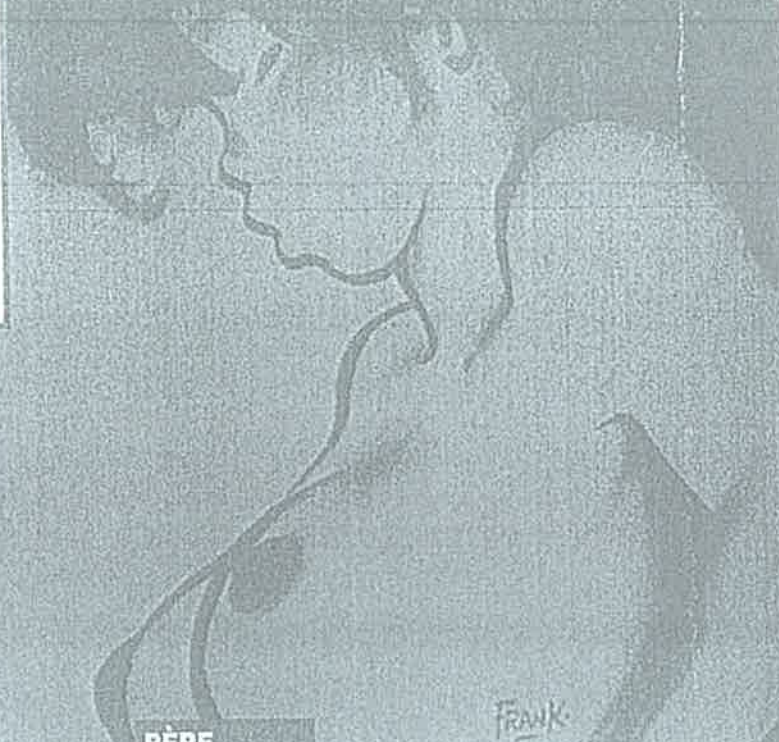

DONNÉES PERSONNELLES



MÈRE

PÈRE

Nom Prénom: **Beliaikov Elena**

Nom Prénom: **Aebert Pierre**

DN/Agé: **06.03.86**
 Adresse: **Rue de l'Ermitage**
1000 Bruxelles
 GSM: _____
 E-mail: _____
 Situation/formation professionnelle: **mère au foyer**
 Situation familiale: **mariée**
marié, cohabitant, recomposé
 Nationalité: **Russe**
parle anglais, et russe très peu FR

DN/Agé: **14.12.85**
 Adresse: **idem**
 GSM: _____
 Tel. fixe: _____
 Situation/formation professionnelle: **diplomate**
 Situation familiale: **marié, cohabitant, recomposé**
 Nationalité: **Belge**
parle TB.F.R., traduit

Signature/SIS: **en ordre**

Lieu accouchement planifié/souhaité:

- AAD
- MDN
- NBSM
- Partur
- Partur

Tract:
 Dose 1: **5** ml
 Dose 2: **3** ml
 Dose 3: **15** ml

Calendrier de grossesse



Préparation à la naissance
Sophologie

Médecin traitant
D¹ T.

2^e Sage-femme
B.D.

Gynécologue
D¹ A.

Cratère/Brake/N.N./SUIV
St Jean

ANAMNÈSE



| | MÈRE | PÈRE | |
|--------------------|--|--|------------------------|
| ANAMNÈSE FAMILIALE | Préclampsie sévère chq mère du sein chq la mère | HTA Diabète Cancer Maladies héréditaires et génétiques Risques congénitaux Grossesses multiples | |
| | ANAMNÈSE PERSONNELLE | Assuétudes | 1. Neve de vin / 2 jrs |
| | | Cigarette | |
| | ANAMNÈSE MÉDICALE | Activités physiques | tennis |
| | | Sources de stress | baulot (++) |
| Alimentation | | mle | |
| | normale | | |
| | / | / | |
| | fémicelline, pollen | | |

opérations, accidents, traumatismes, virus / infections, antibiotiques / III

ANTECEDENTS CHIRURGICAUX

Deuts de sapene en 2013 sans A.G.

| | | | |
|---|--|--------------------------|----------------------------|
| Anomalie utérine: | Chirurgie gyneco: | Stérilité/Infertilité: | Infection/MST (Herpes...): |
| CYCLE HORS CONTRACEPTION: | | | |
| Ménarche: 13 ans | Durée des règles: 4 jrs | Longueur cycle: 28 jours | Vécut: RAs |
| CONTRACEPTION: | | | |
| 1 ^{re} contraception/ Age: 18 ans / pilule | Dernière contraception: pilule Oestro-propet | | Arrêt: mai 2018 |
| DERNIER FROTIS DE COL: | | | |
| 05 05 / 18 | Par Dr: A. | Résultat: normal | |

GROSSESSES ANTERIEURES:

G: 2 P: 1 EV: A: FC:

| Date: | Lieu: | Grossesse: | Terme: | Travail/Acc: | Sexe: | Prénbrn NN/Santé | Poids (g): | All/Post par |
|-------|---------|------------|--------|-----------------------------------|-------|------------------|------------|---------------|
| 2015 | St Jean | mle | 41w | eufowé Péridural P.I. block | F | Nima, BS | 3200g | A11 3 mois |

ANTECEDENTS OBSTÉTRICAUX

GROSSESSE ACTUELLE



BILAN DÉBUT DE GROSSESSE

| | | | | | | | | |
|------|-------|-----------|----------|--------------------|---------|------|------------------------|-----------|
| DDR: | BHCG: | DT (DDR): | DT (US): | Poids < grossesse: | Taille: | IMC: | Rapport taille/hanche: | Pointure: |
| | | | | 75 kg | 170 cm | | | 39 |

EXAMENS DÉPISTAGE

| Date: | Df: | AG: | Résultat: |
|-----------|-----|-----|-----------|
| Echo 1 | | | CRL |
| Echo 1bis | | | CRL CN |
| Echo 2 | | | |
| Echo 3 | | | |

HÉMATOLOGIE & SÉROLOGIE

Date 1 date: 2015
Date 2 date: 2017

Carte vue: Oui Non

Mère: Oui Non

Groupe sanguin: O
Facteur rhésus: négatif
Sous-groupe: A
AC irréguliers: positif

| DÉTECTION DOWN | Date: | Résultat: |
|----------------------------------|-------|-------------|
| Test combiné | | NIPT normal |
| Ponction tropho/ Amniocentèse | | |
| Muco-viscidose | | |
| X-fragile | | |
| Electrophorèse de l'Hb | | |

| DATES: | T1 | T2 | T3 |
|-------------------------|----|----|----|
| Hb | | | |
| GR/MCV/ Hématocrites | | | |
| Glob. blanc/CRP | | | |
| Plaquettes | | | |
| Coagulation | | | |
| Ferritine | | | |
| Tests hépatiques | | | |
| Fonction rénale | | | |
| Thyroïde T4/TSH | | | |

| DIABÈTE | Date: | Résultat: |
|-----------------|-------|-----------|
| Glycémie à jeun | | |
| Hb Glycosylée | | |
| Glycémie PP | | |
| HGPO | | |

| DATES: | T1 | T2 | T3 |
|------------|----|----|----|
| Rubéole | | | |
| Toxo | | | |
| CNV | | | |
| Hép. B | | | |
| Hép. C | | | |
| Syphilis | | | |
| HIV | | | |
| Parvovirus | | | |
| Varielle | | | |
| Vitamine D | | | |
| Autres: | | | |

| CULTURES | Dates: | T1 | T2 | T3 |
|--------------------------------------|--------|----|----|----|
| Urine (28 sem.) | | | | |
| Frottis vaginal (candida-strepto) | | | | |

BILAN FIN DE GROSSESSE

Bassin/ MICHAELIS: Nom ostéopathe: État des veines: Raïs État des lombes: Raïs

Labo fait: Visite médicale: 1^{er} trim: 2^{ème} trim: RDV pris avec gynéco à terme: Anamnèse à terme ou:

Prescription : Mme B.D.

Date de prélèvement : 12/10/19

IMMUNO-HEMATOLOGIE

GROUPE SANGUIN

- 0
- A1(A)1B2
- Du repart
- coeli
- R

HÉMATOLOGIE

COMPLÉMENT HÉMATOLOGIQUE

| | | | |
|-------------------|--------|----------------------------------|-------------------|
| - Globules rouges | 4980 | 10 ⁹ /mm ³ | 3,800 - 5,500 |
| - Hémoglobine | 12,3 | g/dL | 12,0 - 16,0 |
| - Hématocrite | 37,6 | % | 37,0 - 47,0 |
| - MCV | 84 | fL | 80 - 95 |
| - MCH | 14,5 | pg | 18,0 - 32,0 |
| - MCHC | 17,7 | g/dL | 32,0 - 36,0 |
| - Anisocytose | 15,5 | | 0 - 20,0 |
| - Globules blancs | 9400 | /mm ³ | 3,500 - 10,000 |
| - Plaquettes | 227000 | /mm ³ | 150,000 - 400,000 |
| - MPV | 11,6 | fL | 7,0 - 11,0 |
| - PCT | 0,263 | % | 0,115 - 0,400 |

FORMULE

| | | | |
|----------------|------|------------------|---------------|
| - Neutrophiles | 64,5 | % | 30,0 - 70,0 |
| - Lymphocytes | 26,5 | % | 18,0 - 40,0 |
| - Monocytes | 6,4 | % | 1,0 - 10,0 |
| - Eosinophiles | 2,1 | % | 0,0 - 5,0 |
| - Basophiles | 0,5 | % | 0,0 - 1,0 |
| - Neutrophiles | 6063 | /mm ³ | 2,000 - 7,500 |
| - Lymphocytes | 2491 | /mm ³ | 1,000 - 4,000 |
| - Monocytes | 602 | /mm ³ | 200 - 1,000 |
| - Eosinophiles | 197 | /mm ³ | 0 - 300 |
| - Basophiles | 47 | /mm ³ | 0 - 200 |

HÉMOSTASE

| | | | |
|------------------------|------|-----|-------------|
| - FTT (temps de Quick) | 107 | sec | 70 - 120 |
| - INR | 0,66 | | 0,65 - 1,20 |

| | | | |
|------------------------|----|-----|---------|
| - APTT | 20 | sec | 23 - 35 |
| - Temps de fibrinolyse | 17 | sec | 15 - 25 |

BIOCHIMIE

| | | | |
|------------------------|------|--------|-------------|
| - Urée | 18 | mg/dL | 15 - 45 |
| - Créatinine | 0,30 | mg/dL | 0,50 - 0,90 |
| - Acide urique | 6,3 | mg/dL | 2,4 - 6,8 |
| - Sodium | 140 | mmol/L | 135 - 145 |
| - Potassium | 3,7 | mmol/L | 3,5 - 5,0 |
| - Calcium | 106 | mg/dL | 9,5 - 10,5 |
| - (Ca ²⁺) | 20 | mg/dL | 24 - 28 |
| - LDH (EC) | 201 | U/L | 120 - 250 |
| - CPK | 36 | U/L | 20 - 150 |
| - AST (ASAT) | 47 | U/L | 0 - 37 |
| - ALT (ALAT) | 55 | U/L | 0 - 31 |
| - Gamma-GT | 31 | U/L | 11 - 32 |
| - Phosphatase alcaline | 205 | U/L | 4 - 100 |
| - Bilirubine totale | 0,4 | mg/dL | 0,2 - 1,0 |
| - Bilirubine libre | 0,3 | mg/dL | 0,1 - 0,4 |

CLEARANCES

Créatinine (clearance calculée (MDRD)) : 127 mL/min/1,73 m² (30 - 140)
 Estimation de la vitesse de filtration glomérulaire (eGFR) : 127 mL/min/1,73 m² (30 - 140)
 stable, résultat à interpréter avec 1-21 si patient le récite



Prescription : Minz B.D.
Date de prélèvement : 25/05/18

BIOCHIMIE

Données cliniques

- Glycémie 0'
- Glycémie 1h
- Glycémie 2h

Pré-diagnostic de diabète (selon les recommandations de la Haute Autorité de Santé)

| Unité | Normale | Pré-diagnostic | Diabète |
|-------------|---------|----------------|---------|
| Glycémie 0' | < 92 | 92 - 100 | > 126 |
| Glycémie 1h | < 140 | 140 - 199 | > 200 |
| Glycémie 2h | < 140 | 140 - 199 | > 200 |

Prescription : Mme B.D.

Date de prélèvement : 5/08/43

HÉMATOLOGIE

CHEMIE HÉMATOLOGIQUE

| | | | |
|---------------|------|--------|-------------------|
| • Hémoglobine | 102g | 105g/l | 120 - 160 |
| • Hématocrite | 31.1 | 30 | 37.0 - 47.0 |
| • Hémoglobine | 24.0 | - | 32.0 - 43.0 |
| • RDV | 2.1 | 2.1 | 1.0 - 2.0 |
| • RDV | 27.1 | 28 | 20.0 - 32.0 |
| • RDV | 27.6 | 27.4 | 22.0 - 26.0 |
| • RDV | 16.4 | - | 9.0 - 16.0 |
| • RDV | 0.00 | 0.00 | 1.00 - 10.00 |
| • RDV | 0.00 | 0.00 | 150 (40 - 400.00) |
| • RDV | 11.5 | 0 | 7.0 - 11.0 |
| • RDV | 0.10 | 0 | 0.10 - 0.100 |

FORMULE

| | | | |
|----------------|------|------|-------------|
| • Neutrophiles | 20.4 | 15 | 20.0 - 25.0 |
| • Lymphocytes | 24.0 | 15 | 18.0 - 25.0 |
| • Thrombocytes | 2.2 | 1.0 | 1.0 - 10.0 |
| • Erythrocytes | 6.0 | 10 | 0.0 - 5.0 |
| • Leucocytes | 0.3 | 0 | 0.0 - 1.0 |
| • Neutrophiles | 45.0 | 0.00 | 7.00 - 2.00 |
| • Lymphocytes | 24.2 | 0.00 | 1.00 - 0.00 |
| • Monocytes | 0.0 | 0.00 | 0.0 - 0.00 |
| • Thrombocytes | 2.0 | 0.00 | 0 - 0.00 |
| • Leucocytes | 2.0 | 0.00 | 0 - 0.00 |

HÉMOSTASE

| | | | |
|------------------------|------|-----|------------|
| • INR (INR, INR) | 0.1 | 0 | 0.0 - 1.0 |
| • INR | 1.00 | - | 0.0 - 1.20 |
| • INR | 2.0 | 0.0 | 0.0 - 0.5 |
| • Temps de fibrinolyse | 10 | 0.0 | 0.0 - 0.5 |

BACTÉRIOLOGIE-VIROLOGIE

INVESTIGATION

CULTURE

• Culture de bactéries

• Culture de virus



Copie personnelle

Service de
Gynécologie - Obstétrique

Dr X. DE MUYLDER

Date: 13/01/19
No. de référence:

Merci de nous avoir référé votre patiente: **Beliaikov** DDN: 06/03/86

Dr M. VAN LIERDE
Dr H. VERNAEVE
Dr B. DE WIN
Dr J.P. VAN GOSSUM
Dr F. VAN CLEEMPUT
Dr K. DE CLIPPEL
Dr S. HOUSMANS
Dr A. THEBEN
Dr P. CHALIER
Dr A. RAAD
Dr R. DESSAIVE

Coordonnées de la patiente

Nom **Beliaikov**
Prénoms **Elena**
Date de naissance **06.03.86**
N° Hôpital 1181178

Diagnostic anté-natal

Dr K. DE CLIPPEL
Dr B. DE WIN
Dr A. GANS
Dr M. VAN LIERDE
Dr S. HOUSMANS
Dr P. JADIN

Examen

Date **13/01/19**
Temps 13:37
Service **prénatale échographie**

Clinique du Sein
Oncologie Gynécologique

Dr H. VERNAEVE
Dr X. DE MUYLDER
Dr B. VANDERMEERSCH
Dr P. CHARLIER
Dr H. VERNAEVE

Echographie

Echographiste **Dr. A. ...**
transvaginale
Age gestationnel 9 semaines + 1 jours
DPA par écho **13108119**
DPG

Infertilité

Dr L. MEEUWIS
Mme. G. WEYNS

Echographie du premier trimestre

LCC 24.0 mm

Hystéroscopie

Dr K. DE CLIPPEL
Dr J.P. van GOSSUM

c.c. Dr. **H. ...**

Gynécologie de l'enfant

Dr B. DE WIN

Clinique du périnée

Dr S. HOUSMANS

consultation accoucheuse

Mme S. DEBONNET



Unité de soins de jour

Service de Gynécologie - Obstétrique
Rue de la Clinique 1000, 1050 Bruxelles
Téléphone: 02 73 73 73 73
Fax: 02 73 73 73 73
E-mail: info@cliniquesaintjean.be



Service de
Gynécologie - Obstétrique

Dr. A
Clinique Saint-Jean

Bruxelles

Dr X. DE MUYLDER

Dr M. VAN LIERDE
Dr H. VERNAEVE
Dr B. DE WIN
Dr J.P. VAN GOSSUM
Dr F. VAN CLEEMPUT
Dr K. DE CLIPPEL
Dr S. HOUSMANS
Dr A. THEBEN
Dr P. CHALIER
Dr A. RAAD
Dr R. DESSAIVE

Date:
No. de référence:

Merci de nous avoir référé votre patiente: **Beliakov** DDN: **06.03.86**

Coordonnées de la patiente

Nom **Beliakov**
Prénoms **Elena**
Date de naissance **06/03/86**
N° Hôpital **0421558**

Diagnostic anté-natal

Dr K. DE CLIPPEL
Dr B. DE WIN
Dr A. GANS
Dr M. VAN LIERDE
Dr S. HOUSMANS
Dr P. JADIN

Grossesse actuelle

Dates Terme prévu: **19/08/19**
DPA par DDR **17/08/19**
DPG

Clinique du Sein
Oncologie Gynécologique

Dr H. VERNAEVE
Dr X. DE MUYLDER
Dr B. VANDERMEERSCH
Dr P. CHARLIER
Dr H. VERNAEVE

Examen

Date **5/05/2019**
Temps **14:26**
Service **Echographie prénatale**
Routine, deuxième trimestre

Infertilité

Dr L. MEEUWIS
Mme G. WEYNS








Indication
Echographie

Echographiste **Dr. A**
Appareil d'échographie **Accuvix A30**
transabdominale
Age gestationel **24 semaines + 5 jours**

Hystéroscopie

Dr. K. DE CLIPPEL
Dr. J.P. van GOSSUM

Etude Morphologique

BIP 59,0 mm 
PC 235,3 mm 
PA 198,6 mm 
LF 45,8 mm 
PC/PA 1,18 
BPD / FL 1,29 
EPF Hadlock (BIP-PC-CA-LF)
741 g 
Céphale 38,5
Activité cardiaque foetale présente
Présentation transverse
Placenta postérieur haut
Liquide amniotique normal
Cordon 5 verséaux
Aspect régulier du crâne

Gynécologie de l'enfant

Dr. B. DE WIN

Clinique du périnée

Dr S. HOUSMANS


consultation accoucheuse

Mme S. DEBONNET

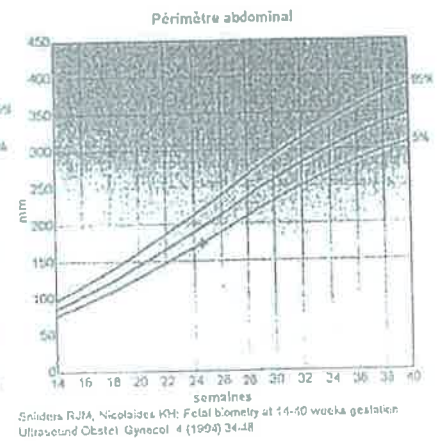
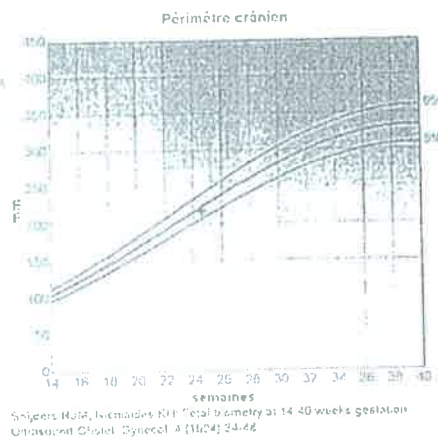
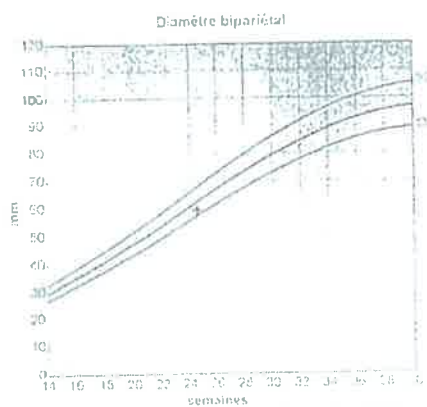
Tête

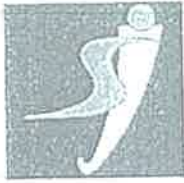

La santé au coeur de Bruxelles

| | |
|---------------------------|---|
| Cerveau | Le parenchyme, les ventricules, les structures de la ligne médiane et la fosse postérieure paraissent normaux |
| Face | Pas de fente labiale, les yeux, le nez et les mâchoires paraissent normaux |
| Rachis | Pas de signe de spina bifida ni de déformation |
| Cou/peau | Pas d'épaississement cutané, d'œdème ou d'hygroma cervical |
| Thorax | Le thorax et les champs pulmonaires paraissent normaux |
| Coeur | non visualisé non visualisé non visualisé |
| | Commentaires reproduire +++ |
| Paroi abdominale | Pas de defect de la paroi abdominale |
| Organes abdominaux | Estomac vu, absence d'image intestinale anormale |
| Reins | Les deux reins et la vessie paraissent normaux |
| Extrémités | mains, pieds, bras, jambes et articulations paraissent sans anomalie |
| | Fémur gauche 45,8 mm  |
| Organes génitaux | Commentaires fille à 99% |

Thank you for referring your patient





Copie pour fichier

Service de
Gynécologie - Obstétrique

Dr X. DE MUYLDER

Date: 1
No. de référence: 1

Merci de nous avoir référé votre patiente: **Beliakov** DDN: **06/03/86**

Dr M. VAN LIERDE
Dr H. VERNAEVE
Dr B. DE WIN
Dr J.P. VAN GOSSUM
Dr F. VAN CLEEMPUT
Dr K. DE CLIPPEL
Dr S. HOUSMANS
Dr A. THEBEN
Dr P. CHALIER
Dr A. RAAD
Dr R. DESSAIVE

Coordonnées de la patiente

Nom **Beliakov**
Prénoms **Elena**
Date de naissance **06/03/86**
N° Hôpital **0421558**

Diagnostic anté-natal

Dr K. DE CLIPPEL
Dr B. DE WIN
Dr A. GANS
Dr M. VAN LIERDE
Dr S. HOUSMANS
Dr P. JADIN

Grossesse actuelle

Dates Terme prévu **19/08/2019**
DPA par DDR
DPG
Poids
Taille **170** cm
Index de masse corporelle

Clinique du Sein
Oncologie Gynécologique

Dr H. VERNAEVE
Dr X. DE MUYLDER
Dr B. VANDERMEERSCH
Dr P. CHARLIER
Dr H. VERNAEVE

Examen

Date **17/07/19**
Temps **18:34**

Infertilité

Dr L. MEEUWIS
Mme. G. WEYNS








Echographie

Echographiste **Dr X. DE MUYLDER**
Appareil d'échographie **Accuvix A30**
Transabdominale
Conditions techniques **difficiles**
Age gestationnel **35 semaines + 6 jours**

Hystéroscopie

Dr. K. DE CLIPPEL
Dr. J.P. van GOSSUM

Etude Morphologique

BIP 85,0 mm 
PC 329,0 mm 
PA 317,0 mm 
LF 69,0 mm 
PC/PA 1,04 
BPD / FL 1,23 
EPF Hadlock (BIP-PC-CA-LF)
2 722 g 
Centile 42,4
Activité cardiaque fœtale présente
Mouvements fœtaux normal
Présentation cephalique dos à droite
Placenta postérieur bas

Gynécologie de l'enfant

Dr. B. DE WIN

Clinique du périnée

Dr S. HOUSMANS

consultation accoucheuse

Mme S. DEBONNET



Liquide amniotique normal

Echographie doppler

Artère ombilicale

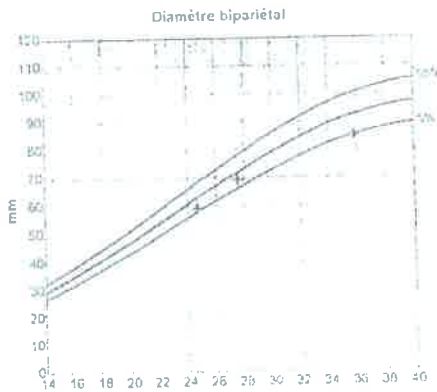
IR 0,59



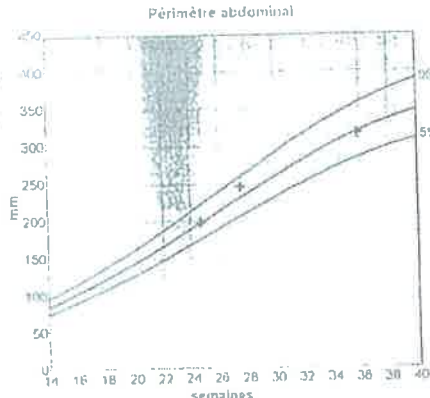
Conclusions

Diagnostic

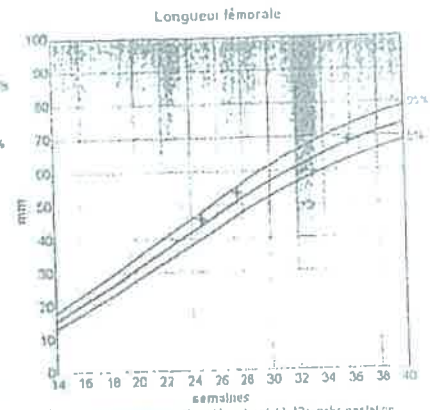
Croissance normale



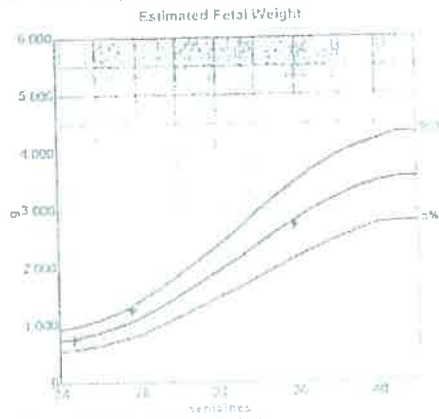
Snijders RJM, Nicolaides KH. Fetal biometry at 14-40 weeks gestation. *Ultrasound Obstet. Gynecol.* 4 (1994) 34-40



Snijders RJM, Nicolaides KH. Fetal biometry at 14-40 weeks gestation. *Ultrasound Obstet. Gynecol.* 4 (1994) 34-40



Snijders RJM, Nicolaides KH. Fetal biometry at 14-40 weeks gestation. *Ultrasound Obstet. Gynecol.* 4 (1994) 34-40



Yokoyama T, et al. *Am J Obstet Gynecol.* 150 (1984) 46-52

Dr. **A**



| CF | Pertes | Circulation (œdèmes, varices, hémorroïdes) | TV | REMARQUES / OBSERVATIONS / TRAITEMENT / VITAMINES |
|----------|--------|---|---|---|
| | / | | - | Echo T1 - labo fait. Sereine - Navi traduit tout TB |
| + | / | Ra's | - | - |
| + NF+ | | Ra's | - | Prévoir Echo T2 |
| + NF+ | / | Ra's | - | |
| + NF+ | | Ra's | | |
| + NF+ | | Ra's | | Discussion projet de naissance Ex. clinique: Nuchalis symétrique H: 10cm Trillat 12cm L: 10cm Greenhill ml |
| + NF+ | | Ra's | | F.V. fait Matériel déposé à domicile Sereine et confiante |
| NF+ + | | liger œdème membres inférieurs. | TU: 30,5, mou φ 3, centré, ceph HI TV mesureur nl | |

RHO GAM®?
 Oui, date: 25/05/15
 Non